(Aus der Kgl. Otiatrischen Klinik zu München.
[Direktor: Professor Dr. *Heine*.])

Beiträge zur normalen und pathologischen Histologie des Labyrinthes. (Hauskatze.)

Inaugural-Dissertation

zur

Erlangung der Doktorwürde

in der

gesamten Medizin

verfaßt und einer

hohen medizinischen Fakultät der kgl. Bayer. Ludwig-Maximilians-Universität zu München

vorgelegt von

HERMANN GEORG LAGALLY
approb. Arzt aus Regensburg.

BERLIN 1911.
VERLAG VON S. KARGER
KARLSTRASSE 15.

(Aus der Kgl. Otiatrischen Klinik zu München.
[Direktor: Professor Dr. *Heine.*])

Beiträge zur normalen und pathologiſchen Hiſtologie des Labyrinthes. (Hauskatze.)

Inaugural-Dissertation

zur

Erlangung der Doktorwürde

in der

gesamten Medizin

verfaßt und einer

hohen medizinischen Fakultät der kgl. Bayer. Ludwig-Maximilians-Universität zu München

vorgelegt von

HERMANN GEORG LAGALLY
approb. Arzt aus Regensburg.

ACAD. LUDWIG MAX. BIBL.

BERLIN 1911.
VERLAG VON S. KARGER
KARLSTRASSE 15.

Gedruckt mit Genehmigung der medizinischen Fakultät
der Universität München.

Referent: Herr Geheimrat Ritter von Angerer.

Sonderabdruck aus Passow-Schaefer, Beiträge zur Anatomie, Physiologie, Pathologie und Therapie des Ohres, der Nase etc. Bd. V.

Auf den Otologentagen zu Homburg 1905 und Wien 1906 berichtete *Blau*[1]) über eine Reihe von Versuchen experimentellen Verschlusses des runden Fensters bei Hunden und Katzen. Durch dauernde Verstopfung der Fensternische mit einer erstarrenden Masse sollte der Übergang von Schallwellen auf die Membrana tympani secundaria ausgeschlossen und auf diese Weise der Anteil des runden Fensters am Hörakt klargelegt werden.

Die unmittelbare Folge dieser Plombierungsversuche waren merkwürdige Störungen im Verhalten der bis dahin scheinbar normalen Tiere: Schiefhalten des Körpers, vor allem des Kopfes nach der operierten Seite, Gangstörung, Kreisbewegung und Ähnliches.

Dieser von *Blau* geschilderte Symptomenkomplex mußte nach unserer Ansicht ohne weiteres den Gedanken an eine entzündliche Labyrintherkrankung nahelegen, deren Auftreten durch die gesetzte Schädigung — Fremdkörperreiz — zwanglos erklärt wird.

War diese Annahme richtig, so stand hier ein leicht gangbarer Weg offen, mit Hilfe des Experimentes den Verlauf und Ablauf der Labyrinthitis Schritt für Schritt zu verfolgen. Aus diesem Grunde wurden die Versuche *Blaus* von *Herzog* aufgenommen. Über die Resultate dieser Untersuchungen finden sich kurze Mitteilungen in den Sitzungsberichten der Morphologischen Gesellschaft in München[2]) und den Verhandlungen der Deutschen Otologischen Gesellschaft[3])

In einer der Versuchsreihen *Herzogs* handelt es sich ausschließlich um einseitig operierte Katzen. Maßgebend für diese

[1]) *Blau*, Experimenteller Verschluß des runden Fensters. Verhandl. d. Deutsch. Otolog. Gesellsch. Homburg 1905. Wien 1906.

[2]) *Herzog*, Experimentelle Labyrinthitis. Sitzungsber. d. Ges. f. Morph. u. Phys. München 1908.

[3]) *Herzog*, Zur Pathologie der Labyrinthitis. Verhandl. d. Deutsch. Otolog. Ges. Basel 1909.

Versuchsanordnung war der Gesichtspunkt, die zweite intakte Seite jedesmal zum Vergleich mit der erkrankten heranziehen zu können.

Bei der Bearbeitung dieser zweiten (linken) Seite brachte bereits die Durchsicht der ersten Labyrinthserien neben einzelnen anatomisch interessanten Befunden, die im folgenden beschrieben werden sollen, überraschende Lageveränderungen im häutigen Labyrinth, für deren Zustandekommen die Behandlung der Präparate verantwortlich gemacht werden mußte. Im Verlauf der Untersuchung bestätigte sich diese Vermutung. Bei der praktischen Wichtigkeit dieser Fragen für die Labyrinthpathologie ist es wohl berechtigt, die artifiziellen Veränderungen, für deren Ursache wir auch einen experimentellen Nachweis erbringen zu können glauben, ausführlicher mitzuteilen.

Schliesslich wies ein Teil der untersuchten Labyrinthe pathologische Veränderungen auf, die für die vergleichende Pathologie nicht ohne Interesse sind. Über sie soll am Ende dieser Abhandlung kurz berichtet werden.

Für das Studium des Pigmentgehaltes erschien es uns zweckmäßig, je eine weiße und eine schwarze Katze in die Untersuchung mit aufzunehmen. Die beiden Tiere standen nicht im Versuch; wir besitzen von ihnen die beiden Seiten. Weiterhin wurde zum Vergleich noch je ein Labyrinth von 2 jungen etwa 3 Wochen alten Tieren geschnitten.

Das vorliegende M a t e r i a l besteht demnach aus folgenden 5 Labyrinthserien:

		Protokoll-Nr.
1.	Grauweiße Katze, linke Seite	9/a
2.	Schwarzweiße „ „ „	3/a
3.	„ „ „ „	7/a
4.	Braunrote „ „ „	8/a
5.	Grauweiße „ „ „	2/a
6.	Rotweiße „ „ „	12/a
7.	Blaugraue „ „ „	13/a
8.	Weiße „ „ „	14/a
9.	Schwarzweiße „ „ „	15/a
10.	Weiße „ rechte „	
11.	Weiße „ „ „	
12.	Schwarze „ rechte „	
13.	Schwarze „ linke „	
14.	Graue junge „ rechte „	
15.	Graue junge „ linke „	

Technik.

Sämtliche Tiere wurden vor der Tötung nach der Methode *Báránys* mit eisgekühltem Wasser auf die Erregbarkeit ihres Vestibularapparates geprüft. Um Fehlerquellen — angesammelte Massen von Cerumen, Epidermis, Schmutz — auszuschalten, wurde dabei in leichter Narkose die Ohrmuschel von hinten abgelöst, der zentrale Teil des Gehörganges gereinigt und in den Gehörgangsstumpf ein gerades Antrumröhrchen bis in Trommelfellnähe eingeführt.

Zum Zwecke der Fixierung des Präparates wurden beide Venae jugulares externae des auf dem Rücken liegenden Tieres aufgesucht und angeschlungen, dann rasch in die linke Hälfte des Thorax ein großes Fenster geschnitten, die Aorta innerhalb des Brustraumes etwas mobilisiert, mit einer Kornzange abgeklemmt, zentral davon angeschlungen und eine Kanüle eingebunden, durch welche nach Öffnung der Jugulares unter einem Druck von 1½ m ½ bis 1 Liter körperwarme physiologische Kochsalzlösung durchgespült wurde. Nach klarem Ablaufen der Spülflüssigkeit ließen wir aus einem zweiten bereitstehenden Gefäße etwa ½—1 Liter körperwarmes Formol-Müller oder nach dem Vorgang von *Yoshii* Formol-Müller-Eisessig[1]) durchlaufen.

Aus dem abgetrennten Schädel wurden die Schläfenbeine isoliert: nach Entfernung des Flocculus in der Fossa subarcuata der hintere Bogengang unter körperwarmer physiologischer Kochsalzlösung eröffnet, um ein leichteres Eindringen der Flüssigkeiten ins Labyrinth zu ermöglichen. Wie sich später auf den Schnitten zeigte, hat diese Eröffnung keinerlei schädigenden Einfluß auf die Erhaltung des Labyrinthes. Die an die Durchschnittsstelle angrenzenden Wandungen des häutigen Bogenganges zeigten sich gegenüber den entfernteren in keiner Weise verändert oder verlagert.

Die weiteren Prozeduren sind folgende: Einlegen in körperwarmes Formol-Müller für 24 Stunden. Nach weiterer mindestens 1 tägiger Fixierung in Müllerscher Flüssigkeit, gründliches Auswaschen in fließendem Wasser für 24 Stunden. Nachhärten in aufsteigendem Alkohol (im Dunkeln), und zwar:

2 Stunden in 30 proz.,
2 Stunden in 50 proz.,
24 Stunden in 70 proz.,
24 Stunden in 96 proz. Alkohol.

[1]) *Yoshii*, Experimentelle Untersuchungen über die Schädigung des Gehörorgans durch Schalleinwirkung. Z. f. O. Bd. 58. S. 221.

Entkalkung der in gleicher Weise — aus dem Alkohol in Wasser — zurückgeführten Präparate in 5 proz. Salpetersäure 12 Tage lang; tägliches Wechseln der Säure, große Standgläser. Während der Fixierung wird jedes Präparat an einem Faden angeschlungen und von diesem Moment an mit den Fingern möglichst nicht mehr berührt. Besonders hüten wir uns auf das sorgfältigste, die Stücke während der Entkalkungszeit auf ihren noch vorhandenen Kalkgehalt zu prüfen. Nach dem Entkalken werden die Präparate wieder 24 Stunden gewässert und dann durch aufsteigenden Alkohol, Alkoholäther für mindestens 14 Tage in dünnes, 8 Tage in mittleres, 8 Tage in dickes Celloidin gebracht. Die Celloidinlösungen nehmen wir verhältnismäßig dünn; großen Wert legen wir darauf, daß die erste Lösung von möglichst dünner, fast wässeriger Konsistenz ist. Es ergibt sich aus unseren Beobachtungen, wie wichtig es ist, gerade hierauf zu achten. Aus der dritten noch ziemlich flüssigen Celloidinlösung werden die Stücke in Schalen ausgegossen und sehr reichlich mit Celloidin bedeckt; unter sorgfältigem Verschluß (beschwerte Glasglocke) dicken sie äußerst langsam ein. Die so gewonnenen Blöcke sind mindestens knorpelhart; sie werden bis zum Schneiden in 80 proz. Alkohol aufbewahrt. Von den zwischen numerierten Fließpapierblättchen (Methode *Siebenmann*) aufbewahrten Schnitten färben wir zunächst jeden zehnten mit Hämatoxylin-Eosin. Später entnehmen wir der Serie nach Bedürfnis weitere Schnitte. Zur Darstellung der nervösen Elemente (Ganglienzellen, Nervenfasern) bedienen wir uns der *Heidenhain*schen Eisenalaunhämatoxylinfärbung, kombiniert mit der *van Gieson*schen Säurefuchsin-Pikrinsäurefärbung. Die letztere Färbung führen wir gelegentlich, der Zeitersparnis halber, in der Wärme aus, und zwar so, daß die Schnitte zuerst für 2 Minuten im Brutschrank oder über der Flamme in 1½ proz. Eisenalaunlösung auf 50° erwärmt werden. Dann kommen sie durch destilliertes Wasser unter gleichen Bedingungen in ½ proz. wässerige Hämatoxylinlösung, um endlich in der Beize bei gewöhnlicher Temperatur differenziert zu werden. Nachfärbung mit *van Gieson*scher Säuremischung.

Normale Befunde.

Beim Studium der histologischen Verhältnisse haben wir uns im wesentlichen an die Darstellung von *Retzius*[1]) gehalten und

[1]) *Retzius*, Das Gehörorgan der Wirbeltiere. 1884.

dabei auch die Eigentümlichkeiten bestätigt gefunden, die er bei der Katze als abweichend von dem Typus schildert, der den nahestehenden Tiergattungen gemeinsam ist. Dahin gehört vor allem die Zweiteilung der Cristae ampullares des vorderen und hinteren Bogenganges durch eine von Haarzellen freie Leiste, die nur auf der Serie klar zu verfolgen ist, sowie das Vorkommen von freien Kapillaren im Epithel der Cristae ampullares.

Für das Studium mancher Feinheiten der Zellhistologie vermochten sich unsere Celloidinschnitte mit den von *Retzius* angewandten Methoden nicht zu messen, wenngleich auf unseren dünnsten Serien (12 μ) auch subtilere Verhältnisse erkannt werden können. Dafür geben die in situ gebliebenen Organe sonst manchen Aufschluß, besonders wenn man die weitgehende Möglichkeit von Vergleichen in Betracht zieht.

Am knöchernen Labyrinth ist vor allem die mäßige Labyrinthkapsel auffällig, welche nur lateral vom Vorhofbogengangapparat mit dem angrenzenden Knochen in feste Verbindung tritt. Aber auch hier besteht von der cerebralen Fläche etwa $^1/_3$ der Tiefe nach abwärts noch ein mit Periost bekleideter trennender Spalt. Zentralwärts, gegen die Pyramidenspitze zu, ist die Labyrinthkapsel durch einen schmalen bindegewebigen Faserzug von der Umgebung isoliert.

Bemerkenswert erscheint auch die Größe des Labyrinthes. Auf Metallkorrosionen wurde als mittlerer Spannungsdurchmesser der zierlichen, wie aus Draht zu einem Dreiviertelskreis geformten Bogengänge der Katze 4,5 mm, beim Menschen 9 mm gemessen. Ähnliche Verhältnisse bieten die Dimensionen der ziemlich spitzen, gedrungenen Schnecke. Der häutige Bogengang der Katze liegt dem knöchernen fast vollkommen an. Auf diese Weise wird das Lumen des häutigen Kanals erheblich weiter, so daß trotz der scheinbar geringen Lumenweite der knöchernen Kanäle der Durchmesser des häutigen Kanals der Katze zu dem des menschlichen etwa im Verhältnis von 4—5 steht. —

Als größten Durchmesser des Trommelfells habe ich durchschnittlich gefunden 8,5 : 6,5 mm. *Bezold* gibt als Größenverhältnisse des menschlichen Trommelfells 9,2 : 8,5 mm an. Zu den Dimensionen des Labyrinthes steht also das Trommelfell der Katze in einem ähnlichen Größenverhältnis wie das des Menschen.

Einige Eigentümlichkeiten des perilymphatischen Gewebes sollen hier erwähnt werden, besonders weil sie auf die Erhaltung des häutigen Labyrinthes während der Präparation nicht ohne

Einfluß sind. Utriculus und Bogengänge sind nur sehr spärlich fixiert; oft ist auf größere Strecken kaum ein verbindender Faserzug zu finden, nur mit den Gefäßen ziehen kräftigere Stränge. Dagegen erreicht das perilymphatische Gewebe in der Nähe der Nervenendstellen, besonders unter der Macula utriculi mächtigere Ausbildung. *Alexander*[1]) erwähnt bei allen untersuchten Säugetieren eine Bindegewebsplatte, die von der Macula utriculi gegen die Crista ampullaris inferior hinzieht. Bei der Katze ist diese Schicht besonders stark entwickelt; ihre seitlichen Ausstrahlungen gegen das Endost sind zu einer kräftigen Membran verdichtet, welche offenbar die hauptsächlichste Fixation des Utriculus darstellt. Bei der Mehrzahl der Tiere ist diese Grenzschicht so stark ausgebildet, daß sie an Dicke der Wand der Säckchen gleichkommt. Sie stellt dann in der Pars superior labyrinthi eine lückenlose, ziemlich selbständige Scheidewand zwischen der eigentlichen Cisterna und den übrigen perilymphatischen Räumen dar.

Wie schon erwähnt, wurde auf eventuelle Beziehungen zwischen dem Labyrinthpigment und der Farbe der Tiere geachtet. Übereinstimmend mit *Alexander*[2]), der das Labyrinthpigment näher untersucht hat, ergibt sich aus unseren Präparaten, daß sein Auftreten in keiner Weise zu dem Pigment der äußeren Decke und dem Alter der Tiere in Beziehung steht.

Bei einer schwarzen Katze fehlt das Pigment völlig; in zwei weiteren Labyrinthen sind nur Spuren zu finden. Von den übrigen Tieren ist etwa bei der Hälfte der Pigmentgehalt im wesentlichen auf spärliche gelbbraune Pigmentsicheln an den Cristae ampullares beschränkt. In den restierenden Labyrinthen ist es reichlicher vorhanden, sowohl an den genannten Stellen, als auch in der Wand der Vorhofsäckchen und in der Stria vascularis. Im Gegensatz zu den Befunden *Alexanders* haben wir wie im Sacculus so auch im Utriculus besonders im Sinus posterior die Pigmentanhäufungen nicht nur in der subepithelialen Zone liegen sehen, sondern auch in den Epithelzellen selbst; verschiedentlich sind einzelne Zellen so sehr mit Pigmentkörnern erfüllt, daß sie wie Rosenkranzperlen ins Lumen vorspringen.

Der Ductus reuniens wurde mit einer einzigen Ausnahme in seinem unteren Teil obliteriert gefunden und auch in diesem Fall steht die Durchgängigkeit nicht ganz außer Zweifel. Häufig

[1]) *Alexander*, Das Labyrinthpigment des Menschen und der höheren Säugetiere. Arch. f. mikrosk. Anat. Bd. 58.

[2]) *Alexander*, l. c.

liegt an seiner Stelle nur noch ein unscheinbarer Zellstrang mit reichlichen Pigmenteinschlüssen.

Dieser Befund deckt sich ganz mit dem Ergebnis der Untersuchungen über höherstehende Tiere, welche Frl. *Kraut*[1]) veröffentlicht hat. —

Einen auffälligen Befund ergab der Aequaeductus cochlae und der Vorhofabschnitt der Scala tympani. *Retzius*[2]) beschreibt den Ductus perilymphaticus nur als „kurze, dünnwandige, bindegewebige Röhre". Auf unseren Präparaten erweist er sich als ein geräumiger, kurzer Kanal, der mit einer ziemlich weiten, trichterförmigen Öffnung von der Skala tympani abgeht. Das Lumen ist größtenteils mit einem netzförmigen Gewebe ausgefüllt: im Kanal selbst ziemlich derb und engmaschig, wird dieses Gewebe zarter und weitmaschiger und füllt gelegentlich fast den ganzen Vorhofblindsack mit einem äußerst feinen Faserwerk aus. Mit dem endostalen Überzug der Skala und der Fenstermembran steht es in Verbindung. (Siehe Figur 1 auf Taf. V.)

Bei stärkerer Vergrößerung werden in dem feinen Maschenwerk deutlich sternförmig verästelte Zellen sichtbar; offenbar handelt es sich hier um Reste des embryonalen Bindegewebes — Mesenchyms — das mit dem von *Rüdinger*[3]) beschriebenen, im perilymphatischen Raum vorkommenden „Schleimgewebe" große Ähnlichkeit besitzt.

Alexander[4]) und *Beyer*[5]) erwähnen dieses zarte Bindegewebegerüst in der Scala tympani des Vorhofsabschnittes „als pathologischen Befund bei albinotischen, tauben Katzen". *Beyer* hat allerdings solche Faserzüge auch öfter bei anderen Tieren (selbst makroskopisch) von der Membran des runden Fensters bis zum Ursprung der Lamina spiralis ossea ziehen sehen.

Nach unseren Präparaten handelt es sich um einen ganz konstanten normalen Befund. Bei den jungen Tieren erscheint dieses Gerüst ebenso wie das perilymphatische

---

[1]) *Kraut*, Der Ductus sacculocochlearis bei den höheren Säugetieren und dem Menschen. Ztschr. f. Ohrenheilk. Bd. 60.

[2]) *Retzius*, l. c.

[3]) *Rüdinger*, Das häutige Labyrinth. Strickers Handb. d. Gewebslehre. 1872. Bd. 21.

[4]) *Alexander*, Gehörorgan und Gehirn einer unvollkommen albinotischen tauben Katze. Arch. f. Ohrenheilk. Bd. 50.

[5]) *Beyer*, Befunde an den Gehörorganen albinotischer Tiere. Arch. f. Ohrenheilk. Bd. 66.

Gewebe, dem es wohl auch entwicklungsgeschichtlich nahe steht, noch ausgedehnter, engmaschiger und zellreicher.

An dieser Stelle möchte ich noch kurz auf jene Bilder am Nervus acusticus eingehen, welche noch vor einigen Jahren wohl häufig als pathologische Produkte aufgefaßt wurden, bis *Nager*[1]) mit aller Entschiedenheit dieser Deutung entgegentrat und nachzuweisen versuchte, daß sie als Folgezustände der Präparation, als postmortale Artefacte zu deuten seien. Nach *Nager* finden sich regelmäßig am zentralen Ende des Nervus acusticus verschieden große, heller gefärbte Herde von wechselnder Ausdehnung und vorwiegend zungenförmiger Gestalt. Die Absetzung dieser Herde gegen die Umgebung ist keine scharfe; sie enthalten häufig Corpora amylacea und zeigen bei starker Vergrößerung eine vollkommene Zerstörung der Nervenelemente. Die Ursache aller dieser Veränderungen sieht *Nager* in der bei der gewöhnlichen Sektionstechnik an der Durchtrennungsstelle des Akustikusstammes entstehenden traumatischen Degeneration.

Gegen diese Auffassung der histologischen Bilder von *Nager* wandten sich *Obersteiner* und *Alexander*.[2]) Gestützt auf die Feststellungen *Levis* und *Hulles*, daß sowohl die hinteren Wurzeln des Rücken-markes als auch die sensiblen Wurzeln der menschlichen Medulla oblongata bei gewissen Färbungen extraspinal eine Aufhellungszone an jener Stelle zeigen, an welcher die hintere Wurzel den histologischen Charakter des peripheren Nerven mit dem eines zentralen Bündels vertauscht, oder mit anderen Worten, daß die Aufhellung zwischen dem mit *Schwann*schen Scheiden versehenen und dem gliösen Teil der hinteren Wurzeln liegt, kamen die beiden Autoren zu der Anschauung, daß der von *Nager* als postmortales Artefakt angesprochene Bezirk nichts anderes darstelle, als jenes Gliaseptum zwischen peripherem und zentralem Abschnitt des Hörnerven.

Für eine Anzahl der von *Nager* geschilderten Veränderungen — verwaschene bläuliche Färbung, Zertrümmerung der Nervenelemente — geben *Alexander* und *Obersteiner* allerdings deren artifizielle Natur ohne weiteres zu, und führen sie auf die Fäulnis

[1]) *Nager:* Über postmortale histologische Artefakte am Nervus acusticus u. ihre Erklärung, ein Beitrag zur Lehre der Copora amylacea. Z. f. O. Bd. 51. S. 250 ff.

[2]) *Alexander* u. *Obersteiner*: Das Verhalten des normalen Nervus cochlearis im Meatus auditorius internus. Z. f. O. Bd. 55. S. 78 ff.

beziehungsweise hauptsächlich auf die Einwirkung der Entkalkungsflüssigkeit zurück.

Die Beweisführung von *Alexander* und *Obersteiner* scheint allgemein überzeugt zu haben; wenigstens ist meines Wissens von keiner Seite ein Einwand dagegen erhoben worden. Allerdings fehlen hierzu auch weitere bestätigende Äußerungen.

Wegen der einwandfreien Konservierung dürfte wohl unser Material zu einer Nachprüfung der vorliegenden Frage besonders geeignet erscheinen; es entspricht voll und ganz der Forderung *Nagers:* „Wir sind ferner überzeugt, daß diese Pseudodegenerationsherde fehlen werden, wenn die Fixation des Gehirnes usw. vor der Herausnahme durch intraspinale resp. intraarachnoidale Formalininjektion erfolgt, usw."

Unsere sämtlichen tierischen Labyrinthe zeigen die am menschlichen Präparate beschriebene Aufhellungszone innerhalb des Akustikus in überraschend deutlicher Weise. Besonders nach *Heidenhain*scher Färbung ist die Abgrenzung zwischen der hellen, schmutzig grau aussehenden, peripheren Zone und der intensiv schwarz tingierten zentralen Akustikuspartie schon makroskopisch ohne weiteres etwa in der Mitte des Meatus acusticus internus erkennbar.

Der Schilderung von *Nager* bezw. *Alexander-Obersteiner* von Präparaten bei schwacher Vergrößerung ist kaum etwas beizufügen: In scharfer Grenze, den ganzen Querschnitt des Nervus einnehmend, peripherwärts meist eine schwach konvexe Linie bildend, setzt sich der zentrale, aufgehellte Bezirk von dem peripheren ab. Gewöhnlich wird diese Grenzlinie markiert, durch ein leichtzackiges, leuchtend rotes Band. (Bindegewebsfärbung.)

Bei starker Vergrößerung decken sich unsere Befunde mit den von *Alexander-Obersteiner* am gelungenen menschlichen Präparate erhobenen Details. In dem peripheren Teil finden sich die *Schwann*schen Scheiden mit ihren Kernen; zentralwärts — in der aufgehellten Zone — längsgerichtete Faserzüge, in tadelloser Verfassung; dazwischen eingestreut, oft in perlschnurartiger Anordnung rundliche Zellen, mit größerem, fast die ganze Zelle ausfüllendem Kerne (Gliazellen). Corpora amylacea konnten in keinem einzigen Falle entdeckt werden. —

Diese Befunde bestätigen die *Alexander-Obersteins*che Darstellung des Verhaltens des normalen Nervus cochlearis im Meatus auditorius internus auch für die Katze.

Artifizielle Veränderungen.

Wie aus unserer obigen Darstellung ersichtlich ist, wurde bei der Gewinnung und Behandlung der Präparate so vorsichtig und schonend als möglich verfahren. Die Durchtränkung mit Celloidin war eine vorzügliche: sämtliche Räume des komplizierten Höhlensystems waren ausnahmslos mit fester, homogener Masse ausgegossen. Diese tadellose Einbettung — eine conditio sine qua non für die Herstellung brauchbarer Schnittserien — glauben wir nur der bereits erwähnten Übung zu verdanken, das Labyrinth vor der Einbettung zu eröffnen (u n t e r F l ü s s i g k e i t!).

Trotz der im allgemeinen ausgezeichneten Erhaltung der Präparate wurde eine Reihe von Veränderungen beobachtet, für deren Entstehung wohl die Methodik der Konservierung bezw. Einbettung verantwortlich gemacht werden muß.

Zunächst finden sich in der knöchernen Labyrinthkapsel unregelmäßige Sprünge, die in der Regel nur angedeutet sind, in drei Präparaten allerdings solche Dimensionen erreichen, daß sie makroskopisch eben erkennbar werden. Mit Vorliebe scheinen an Stelle *Havers*scher Kanälchen Risse entstehen zu wollen, welche dann deren Verlauf eine kurze Strecke weit vergrößert wiedergeben. Mehrmals liegt ein derartiger Sprung in der Promontorialwand. Gemeinsam mit diesen Zerreißungen treten Deformationen der knöchernen Labyrinthkapsel auf, die jedoch nur dort auf die Erhaltung der feineren Gebilde Einfluß gewinnen, wo das häutige Labyrinth dem knöchernen unmittelbar anliegt, in der Schnecke. Von den dabei auftretenden Stauchungen und Zerrungen im Ductus cochlearis soll noch die Rede sein.

Eine andere auffällige Veränderung des häutigen Labyrinthes findet sich gerade dort, wo sein Kontakt mit dem Knochen fehlt. Vor allem ist gelegentlich die Wand des Utriculus und der Bogengänge bald mehr bald weniger an einzelnen Stellen eingebuchtet, wie nach innen gedrückt, einigemale in dem Maße, daß das Lumen beträchtlich verkleinert, das häutige Labyrinth wie zerknittert erscheint (s. Fig. 2 auf Taf. V). Dabei zeigt sich, daß diese Einbuchtung immer dort auftritt, wo die Wand am dünnsten und durch perilymphatische Stränge nicht, oder spärlich fixiert ist. Manchmal hat man geradezu den Eindruck, als ob von außen her ein Druck eingewirkt hätte, dem nur die dickeren Teile der Wand und hie und da ein perilymphatischer Strang hätte Widerstand leisten können. Nirgends ist dagegen eine Schrumpfung eingetreten; denkt man sich zum Beispiel die Wand eines eingedrückten Bogen-

ganges entfaltet, so erscheint sein Lumen nicht verkleinert. Der Umfang dieser Einbuchtungen schwankt nicht nur zwischen den einzelnen Objekten, sondern auch innerhalb der Schnitte einer Serie außerordentlich; sogar auf demselben Schnitt kann man einen Bogengang zerdrückt und einen dicht daneben getroffenen ohne Veränderung vorfinden. Diese Tatsache hängt sichtlich mit der geringen und stark wechselndenAusbildung des perilymphatischen Gewebes zusammen. Bei Objekten junger Tiere, deren perilymphatisches Gewebe reichlicher ist, vermißt man derartige Kollapsbildungen der häutigen Teile fast vollkommen. Der Sacculus stellt sich auf unseren Horizontalschnitten im wesentlichen als Dreieck dar, dessen Basis die dem Knochen anliegende Wand und dessen Spitze der fixierte Sinus utricularis bildet, während seine freien Seiten leicht bogenförmig nach innen vorgewölbt sind.

Eine weitere Reihe von Beeinträchtigungen der histologischen Bilder entsteht durch Niederschläge, die sich gelegentlich in allen Hohlräumen des Labyrinthes, meist an den Wänden finden. Fädige, zusammengeballte, oder schollige Massen, die geronnenen Eiweißflocken nicht unähnlich sind, und die sich mit Kernfarbstoffen intensiv tingieren. Auf den ersten Blick besitzen sie eine gewisse Ähnlichkeit mit dem bei entzündlichen Prozessen auftretenden Exsudat.

Vor allem finden sich diese dunkelblau gefärbten Haufen in der Cisterna perilymphatica (tympanale Wand), seltener im Utriculus und den Skalen, vereinzelt im Sacculus und Ductus cochlearis. Manchmal spärlich vorhanden, treten diese Gerinnsel in einigen Fällen reichlicher auf, so daß sie größere Wandstrecken einsäumen und überdies noch frei im Lumen liegen können.

Auf solchen Präparaten findet man außerdem unmittelbar auf dem Endost der Cisterna perilymphatica und der erwähnten Grenzschicht des perilymphatischen Gewebes intensiv blau tingierte allerkleinste Körnchen, die zum Teil noch innerhalb der obersten Gewebsschichten zu liegen scheinen. Spärlicher haben wir sie auf den Wandungen der Vorhofsäckchen getroffen, zweimal aber auch in Schnitten, wo die erwähnten gröberen Gerinnsel nur sehr spärlich zu sehen waren.

Während die Bilder dieser Artefakte eine außerordentliche Variabilität aufweisen, zeigt der Sacculus gleichmäßigere Verhältnisse. Auf fast allen Serien erscheint sein Lumen vollständig oder wenigstens zum größten Teil mit einem äußerst zarten, feinmaschigen Gerinnsel erfüllt, das wegen seiner geringen Färbbarkeit

sehr schwer zu erkennen ist. Nicht selten bot ein Teil des Ductus cochlearis, besonders in der Basalwindung, ähnliche Bilder.

Im Gegensatz zu diesen mit sauren Farbstoffen sich imprägnierenden Gebilden fanden wir etwa in $^1/_4$ der Fälle den ganzen Ductus endolymphaticus — aber auch nur diesen — mit einer leuchtend rot — Eosin — gefärbten, homogen aussehenden Masse ausgefüllt.

Die Nervenendorgane des Vorhofs sind ausgezeichnet erhalten, dagegen hat das *Cortische* Organ öfters unter den erwähnten Deformationen der knöchernen Kapsel gelitten. In einigen Fällen ist dadurch eine Stauchung im Ductus cochlearis aufgetreten, die ein einzigesmal in allen 3 Windungen, sonst fast nur in der Basalwindung kenntlich wird. Sie äußert sich dadurch, daß die *Reißner*sche Membran etwas eingebuchtet oder geschlängelt, die Membrana basilaris leicht winkelig oder bajonettförmig abgeknickt ist. Die Biegungsstelle liegt fast ausnahmslos unter der Papille; dadurch wird der komplizierte Zellverband verschoben, vor allem die Pfeilerzellen in der Regel leicht S-förmig zusammengedrückt. Gerade das Verhalten der lateralen Pfeilerzelle läßt die kleinsten Verschiebungen im *Corti*schen Organ erkennen (siehe Figur 3 u. 4 auf Taf. VI.).

In einigen anderen Fällen findet sich in der Lamina basilaris unter dem Tunnelraum eine kleine Lücke, als einziges Anzeichen einer Zerrung des Ductus cochlearis.

Die Hörhaare und Tunnelfasern sind in allen Fällen, ebenso wie die Zellstruktur gut erhalten. Um so auffälliger muß die Tatsache erscheinen, daß in allen Serien der Tunnelraum und der *Nuel*schen Raum mit einer äußerst schwach gefärbten, aber doch deutlich erkennbaren Masse erfüllt erscheint. In der Basalwindung ist diese Ausfüllung am dichtesten, ziemlich homogen und Protoplasma ähnlich, wenn auch etwas schwächer gefärbt, in der Mittelwindung erkennt man ein zartes Gewebswerk, das oft nur einen Teil der Räume erfüllt, in der Spitzenwindung sind in der Regel nur Reste nachweisbar.

Nager und *Yoshii*[1]) erwähnen eine ganz ähnliche Erscheinung als postmortales Artefakt. Von unseren Präparaten zeigen gerade die besterhaltenen diese zarten Massen am deutlichsten.

Die Beeinträchtigung der histologischen Bilder durch Schädigungen infolge der Behandlung legt den Wunsch nahe, sich über

[1]) *Nager* und *Yoshii*, Zur Kenntnis der cadaverösen Veränderungen des inneren Ohres. Z. f. O. Bd. 60.

ihre Ursachen klar zu werden. Denn damit wäre ein Fingerzeig gegeben, sie zu vermeiden oder doch einzuschränken.

Für die Risse und Deformationen in der Labyrinthkapsel — die Störungen in den Zellkomplexen des Ductus cochlearis sind deren unmittelbare Folge — glauben wir den Grund in den Schrumpfungen suchen zu müssen, welche die Celloidinblöcke beim Eintrocknen erleiden. Dafür spricht auch die öfters beobachtete Schlängelung der *Reißner*schen Membran, die wohl nur in einem halbfesten Medium erfolgen kann; in einem flüssigen würde bei dem zwischen dem Ductus cochlearis und den Skalen auftretenden Druckunterschied, von dem noch die Rede sein soll, sicher eine Einbuchtung im ganzen erfolgen, wie wir sie tatsächlich gelegentlich beobachteten, und zwar dann, wenn diese Verschiebungen im knöchernen Rahmen fehlten.

Druckdifferenzen zwischen perilymphatischen und endolymphatischen Räumen, die neben dieser Erscheinung vor allem die Deformation der Vorhofsäckchen und der häutigen Bogengänge bewirkten, treten unseres Erachtens ebenfalls während der Einbettung auf, und zwar während der Durchtränkung mit Celloidin selbst. Bei dem Übergang der Präparate aus dem Alkoholäther in die Celloidinlösung wird der erstere viel leichter nach außen diffundieren, als die letztere in die Präparate hinein; dabei muß ein Druckunterschied resultieren, der vielleicht imstande ist, die beschriebenen Veränderungen zu setzen.

Der Vorgang läßt sich im Prinzip auf folgenden Versuch zurückführen. Füllt man eine Fischblase, die das häutige Labyrinth vertreten soll, mit Alkoholäther und bringt sie wohlverschlossen in ein Gefäß mit dicker Celloidinlösung, so ist nach 3 Tagen ihr Inhalt fast völlig geschwunden und ihre aneinander gelegten gefalteten Wände bieten ein Bild, das dem beschriebenen mikroskopischen äußerst ähnlich ist. Um auch für die Größe des auftretenden Druckes einen Anhaltspunkt zu gewinnen, füllten wir umgekehrt eine Fischblase mit dicker Celloidinlösung und brachten sie in Alkoholäther, nachdem zuvor senkrecht ein dünnes Rohr angesetzt worden war. Die durch einen Öltropfen vor Verdunstung geschützte Lösung im Rohr stieg in kurzer Zeit auf 155 cm. Die Höhe dieser Flüssigkeitssäule entspricht annähernd einem Druck von 100 g pro qcm.

Bei der vorsichtigen, sukzessiven Einbettung treten natürlich keine so bedeutenden Kräfte auf; aber die zarten Gewebsstränge

des perilymphatischen Raumes werden sicher auch durch viel geringere zerrissen.

Viel schwieriger ist es, für das Auftreten der zahlreichen Gerinnsel eine befriedigende Erklärung zu finden. Vielleicht deutet der Umstand, daß sie vorzüglich bei den intra vitam injizierten Tieren auftreten, auf die Möglichkeit hin, daß es sich um Gerinnungsprodukte handelt, welche die Fixierungsflüssigkeit in der postmortal noch nicht veränderten Lymphe hervorruft.

Noch schwieriger sind die Verhältnisse des Tunnelraumes zu deuten; es bleibt die Möglichkeit offen, daß die Ausfüllung desselben einen physiologischen Befund darstellt. Daß feinere Zellveränderungen in der Schädigung des Gewebes durch die Säure ihren Grund finden, bedarf keiner eingehenderen Erwähnung.

Pathologische Befunde.

Von den 4 Labyrinthen, die pathologische Befunde aufweisen, zeigt nur eines schwere Veränderungen. Dabei stellt es ein Krankheitsbild dar, das große Ähnlichkeit mit dem besitzt, welches *Alexander*[1]), *Beyer*[2]) und *Alexander-Tandler*[3]) bei albinotischen, tauben Katzen beschrieben haben. Besonders nahe steht es dem ersten von *Alexander* ausführlich beschriebenen Labyrinth. in manchen Beziehungen decken sich die Befunde völlig.

Das Labyrinth ist ein linkes und stammt von einem erwachsenen weißen Tier von normalem Aussehen. Über das Hörvermögen existieren keine Angaben. Dagegen fand sich in den Aufzeichnungen über die Funktionsprüfung der Tiere, daß bei dieser Katze (als der einzigen) auf der linken Seite der kalorische Nystagmus nicht auszulösen war.

Im äußeren und Mittelrohr finden sich keinerlei Anzeichen von pathologischen Zuständen; ebensowenig zeigt die knöcherne Labyrinthkapsel Veränderungen. Vom häutigen Labyrinth erweisen sich Utriculus und Bogengänge mit ihrem nervösen Apparat intakt und in mittlerem Grade pigmentiert.

Dagegen ist die Pars inferior labyrinthi schwer verändert.

Der Sacculus ist vollständig kollabiert (siehe Fig. 5 auf Taf. VII);

[1]) *Alexander*, l. c.

[2]) *Beyer*, l. c.

[3]) *Alexander-Tandler*, Untersuchungen an kongenital tauben Hunden, Katzen und an jungen kongenital tauben Katzen. Arch. f. Ohrenheilk. Bd. 66.

da die Fixation am Sinus utricularis sacculi erhalten geblieben ist, erscheint er auf Schnitten etwa T-förmig. An Stelle der Macula sacculi liegt auf dem etwas verschmälerten und von einigen wenigen Nervenfasern durchzogenen Bindegewebspolster zunächst eine einfache Lage kleiner Zellen; auf sie folgt eine mehrfach unterbrochene Schicht größerer, tonnenförmiger Zellen, die unregelmäßig angeordnet und oft undeutlich begrenzt sind. Von einzelnen derselben gehen an einer Stelle haarähnliche Fortsätze in eine darüberliegende, strukturlose, mit Eosin gefärbte Schicht, die mit einigen Unterbrechungen die ganze Länge der Macula bedeckt. Die gleiche homogene Masse liegt zu einigen Kugeln geballt innerhalb der erwähnten Zellagen. Zu äußerst folgt noch eine schmale körnig-krümelige Decke, die der Otolithenschicht ähnlich ist, jedoch breiter erscheint und da und dort von spindelförmigen Zellen durchzogen ist. Ihr liegt lateral die Sacculuswand an. In der Umschlagstelle der Wand am Sinus utricularis liegt ebenfalls eine eosinrote, kugelige Masse und blaue Körner, zwischen denen spindelförmige Zellen sichtbar werden. Der Ductus endolymphaticus verhält sich normal, der Ductus reuniens scheint völlig obliteriert zu sein. —

Ebenso wie im Sacculus, ist im Ductus cochlearis und Vorhofblindsack das endolymphatische Lumen aufgehoben. Die *Reißner*sche Membran fehlt in der Spitzenwindung vollständig, in den unteren 2 Windungen der Schnecke ist sie bis auf einen schmalen Spalt auf die Membrana basilaris herabgesunken. Hier ist der noch übrige Raum des Schneckenkanals zum größten Teil ausgefüllt mit zelligen Massen und Gewebssträngen, den unkenntlichen Resten der Papille. Auch die Membrana tectoria fehlt in der Spitzenwindung völlig; in den übrigen Windungen liegt an ihrer Stelle, jedoch der Basilarmembran genähert, eine gequollen aussehende rundliche Masse im Sulcus spiralis, die oftmals von Zellen durchsetzt und an einigen Stellen in eine zellige Hülle eingeschlossen ist (Fig. 6 u. 7 auf Taf. VII u. VIII). In der Mittel- und Basalwindung ist die Stelle, wo an normalen Präparaten die bei der Katze intensiv mit Eosin tingierten Köpfe der Pfeilerzellen liegen, durch einen ebenso gefärbten spindelförmigen Körper angedeutet; ein ähnlicher liegt in einem Teil der Mittelwindung im Sulcus spiralis externus. Die tympanale Belegschicht ist zellarm und schmal, das Ligamentum spirale ist in seiner Form erhalten; darauf liegt als gefäßloser schmaler Epithelstreif die Stria vascularis.

Der Nervus cochlearis ist arm an Fasern, das Ganglion spirale

zum größten Teil verödet. Während in der Norm ein Schnitt durch das Ganglion 80—100 Ganglienzellen trifft, finden wir hier 8—30, von denen einige wenige Fasern in die Gegend der Papille ziehen. Der übrige Raum des Ganglion ist von leeren Bindegewebsmaschen ausgefüllt. Die erhalten gebliebenen Nervenzellen und Fasern sind von anscheinend normaler Beschaffenheit; Anzeichen von Degeneration oder Zerfall fehlen.

Das hier dargelegte Bild bleibt also ganz in dem Rahmen der Erkrankungsformen, die von den erwähnten Autoren beschrieben worden sind, und als deren Ursache Störungen während des fötalen Lebens verantwortlich gemacht werden.

Im Gegensatze zu den bisherigen Beobachtungen, welche die Erkrankung ausnahmslos beiderseits feststellten, sind in unserem Falle die Veränderungen auf eine (linke) Seite beschränkt. Der Vergleich beider Seiten ist allerdings erschwert durch die rechterseits bestehende experimentelle Labyrinthitis (10 Tage). Trotzdem läßt sich mit Sicherheit feststellen, daß die Pars inferior labyrinthi auch nicht andeutungsweise ähnliche Anomalien aufweist, wie die linke Seite: der Sacculus und Ductus cochlearis zeigen normale Größenverhältnisse, das Sinnesepithel, ist dort, wo die entzündlichen Schädigungen gering sind, z. B. in den oberen Windungen, von gehörigem Aussehen, die Ganglienzellenräume sind überall wohl gefüllt.

Besonders möchten wir hervorheben, daß bei der kalorischen Prüfung dieses Labyrinth sich als reaktionslos erwiesen hatte. *Alexander*[1]) hat, soweit funktionelle Prüfungen des Vestibularapparates vorgenommen wurden, normalen Dreh- und galvanischen Schwindel gesehen.

Das zweite pathologische Labyrinth ist ebenfalls ein linkes und stammt von einer weißen Katze, an der nichts Abnormes beobachtet worden war; die Veränderungen sind wesentlich geringfügiger und auf die Schnecke beschränkt.

In allen Windungen liegen in der Scala tympani regellos, doch mit Bevorzugung der medialen Winkel flache, breite Auflagerungen auf dem Endost, die von kleinsten Bläschen durchsetzt sind. Die größte von ihnen erstreckt sich durch etwa ein Viertel der Mittelwindung und liegt im axialen Winkel, von dem sie noch auf die *Reißner*sche Membran übergreift. Sie zeigt wallartig aufgeworfene Ränder und besteht aus einer strukturlosen, blassen Masse, der eine stärker mit Eosin gefärbte Schicht aufliegt, die

[1]) Arch. f. Ohrenheilk. Bd. 66. S. 162 u. 165.

besonders reichlich mit den erwähnten Bläschen erfüllt ist. Außerdem bekleidet das Endost der beiden Skalen an vielen Stellen eine äußerst dünne blaue Membran, die ebenfalls von zahlreichen kleinsten Vakuolen durchsetzt ist und erst dadurch auffällig wird. Am deutlichsten ist die Erscheinung auf der *Reißner*schen Membran der Basalwindung, die durch die Auflagerungen blasig-knotig verdickt erscheint. Die *Reißner*sche Membran ist in allen Windungen mit der *Corti*schen bis zu deren Mitte verlötet und geht dann steiler als in der Norm zu ihrer Insertion am Ligamentum spirale ab.

Der Ductus cochlearis weist außerdem nur in der Basalwindung pathologische Veränderungen auf, die im Vorhofsteil an Schwere zunehmen.

Tunnelfasern und Haare fehlen schon in der Mitte der Windung, nach unten zu wird die Papille flacher und präsentiert sich schließlich als zellige Leiste, in der nur die Pfeilerzellen ihre Form annähernd beibehalten. Die *Reißner*sche Membran verlötet dann ganz mit der abgehobenen und geschrumpften Membrana tectoria und zugleich mit der Prominentia des Ligamentum spirale (Fig. 8 auf Taf. VIII). Von dort geht sie zunächst senkrecht zu ihrer Ursprungsstelle, legt sich aber später ganz an die Stria vascularis an; diese selbst stellt nur noch einen einfachen gefäßlosen Zellbelag dar. Schließlich verschwindet das Lumen des Ductus cochlearis ganz; vom *Corti*schen Organ ist nur noch eine Zelleiste übriggeblieben, der unten die Membrana basilaris ohne tympanale Belegschicht, oben die auf das Mehrfache verdickte *Reißner*sche Membran anliegt. Nerv und Ganglienapparat zeigen keine Abweichung von der Norm.

Die aufgelagerten Massen, der von Bläschen durchsetzte Saum, die Verlötung der *Reißner*schen Membran scheinen uns auf geschrumpfte Exsudate hinzuweisen, so daß wir es hier möglicherweise mit den Resten einer abgelaufenen Labyrinthentzündung zu tun haben.

Noch geringer sind die Abweichungen vom Normalen, welche die letzten Labyrinthe aufweisen. Sie stammen beide von der schwarzen Katze, die zum Vergleiche des Pigmentgehaltes mit in die Untersuchung einbezogen worden war. Die Veränderungen sind auf beiden Seiten auf den Ductus cochlearis beschränkt und ziemlich gleichmäßig ausgebildet. Nur in den Basalwindungen zeigen sich Verschiedenheiten, die eine gesonderte Darstellung verlangen. In den übrigen Windungen ist, wie bei dem eben beschriebenen Tier, die *Reißner*sche Membran mit der Membrana

tectoria bis zu deren Hälfte verlötet, sonst wohl gespannt. Dagegen liegt die letztere nicht wie gewöhnlich leicht der Papille auf, sondern ist mit der Membrana reticularis fest verklebt, oft in die Papille eingesunken und läuft gegen den Sinus lateralis zu in eine immer dünner werdende Lamelle aus. Dabei ist das Organ flacher als normal, die Abgrenzung seiner Zellen ist unklar, die Hörhaare fehlen. In der Basalwindung und im Vorhofsteil der rechten Seite gehen die Veränderungen weiter; die Ausziehung der Membrana tectoria besteht auch hier, das *Corti*sche Organ ist äußerst flach und kaum differenziert, die Zellen im Sinus lateralis und die tympanale Belagschicht fehlen völlig. Links dagegen ist die Membrana tectoria vom Organ weit abgehoben, geschrumpft und mit der *Reißner*schen Membran durch einige Stränge verlötet, während die Papille selbst nicht in höherem Maße rückgebildet erscheint. Nerven und Ganglienzellen sind nirgends geschädigt.

Auf die Bedeutung der Untersuchungen von Tieren mit angeborenen Labyrinthanomalien für die Erkenntnis der Taubstummheit des Menschen ist schon von verschiedenen Autoren hingewiesen worden. Naturgemäß wurden zu diesem Zwecke Tiere verwendet, die intra vitam begründete Annahme von hochgradiger Schwerhörigkeit bezw. Taubheit ergeben hatten; irgendwelche Schlüsse auf die Häufigkeit derartiger Störungen ließen daher die Untersuchungen nicht zu.

Von uns wurden zum erstenmal eine größere Reihe Labyrinthe scheinbar vollkommen gesunder Tiere untersucht. Dabei wurden unter einer Serie von 17 Tieren mit 20 gesunden (nicht experimentell geschädigten) Labyrinthen (15 Labyrinthe in der vorliegenden Arbeit, 5 Labyrinthe hatte *Herzog* schon früher durchgesehen) in 4 Labyrinthen (bei 3 Tieren) Anomalien gefunden, von denen die schwerste Form sich mit dem bisher beschriebenen Typus unvollkommen albinotischer Katzen deckt.

Dieses Prozentverhältnis zu normieren ist wohl bei dem kleinen Material nicht angängig. Bei unseren weiteren Untersuchungen über experimentelle Labyrinthschädigung sind wir unter einer ähnlichen Zahl von Labyrinthen bereits wieder in 1 Fall auf ähnliche Befunde gestoßen, so daß der Gedanke an eine Art von konstantem Verhältnis nicht unberechtigt erscheint.

Auf die Genese dieser Labyrinthveränderungen, ihre Beziehungen zu der menschlichen Taubstummheit soll an anderer Stelle ausgeführlicher eingegangen werden. —

Lebenslauf.

Verfasser vorliegender Arbeit, *Hermann Georg Lagally*, wurde geboren am 26. November 1884 zu Bamberg als Sohn des dortigen Gymnasiallehrers Max Lagally und seiner Ehefrau Anna, geb. Mangst. Am gleichen Ort besuchte er bis zu seinem 9. Lebensjahre die Volksschule und siedelte dann mit seinen Eltern nach Neuburg a. D., 2 Jahre später nach Regensburg über, wo er am 14. Juli 1903 das Reifezeugnis am dortigen *K.* alten humanistischen Gymnasium erhielt.

Dem Studium der Medizin oblag derselbe an der K. Universität zu München und machte dort im W.-S. 1908/09 sein medizinisches Staatsexamen. Als Medizinalpraktikant war er an der K. Augenklinik zu München, an der K. laryngologischen und otiatrischen Poliklinik zu München und im Kath. Krankenhaus zu Regensburg beschäftigt und erlangte am 14. Januar 1910 die ärztliche Approbation.

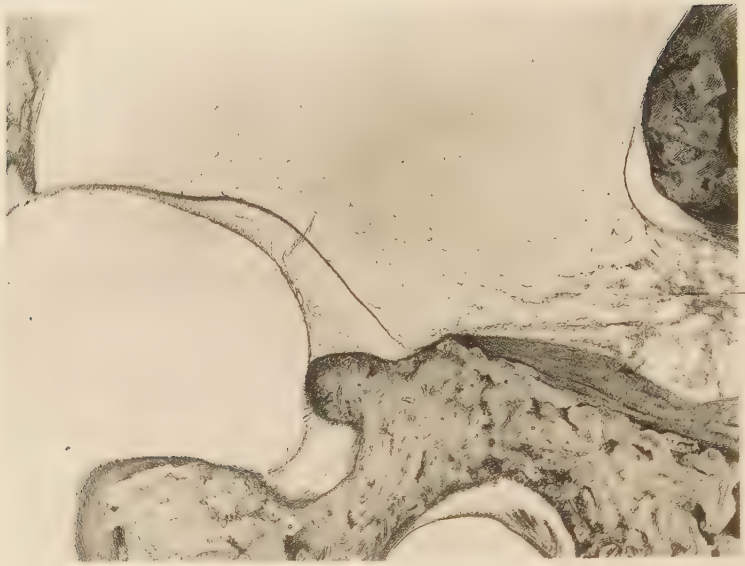

Figur 1.

Abgang des Aquaeductus cochleae von der Basalwindung.

Der Aquäduct ist mit derbfaserigem Bindegewebe gefüllt, welches in der Scala tympani in ein zartes, weitmaschiges Gewebe übergeht.

Pr. Promontorium. *R. F.* Runde Fenstermembran. *Aq. c.* Aquaeductus cochleae.

Figur 2.

Oberer Teil des Vorhofes.

Die mediale Wand des Utriculus ist abgehoben, zerknittert und der makularen Wand genähert.

M. U. Macula utriculi. *Cr. a. hor.* Crista ampullae horizontalis.
W. Mediale Wand des Utriculus. *F.* Nervus facialis.

Lagally.

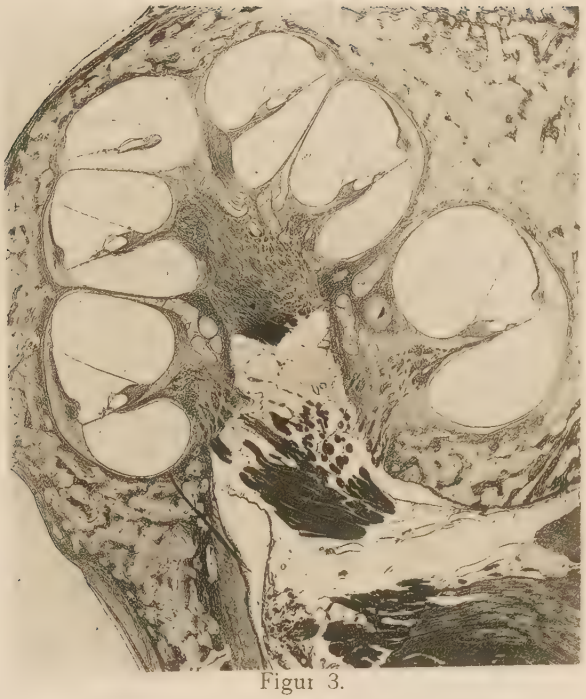

Figur 3.

Schnitt durch die Spindel der Schnecke.

Die häutigen Gebilde gut erhalten.

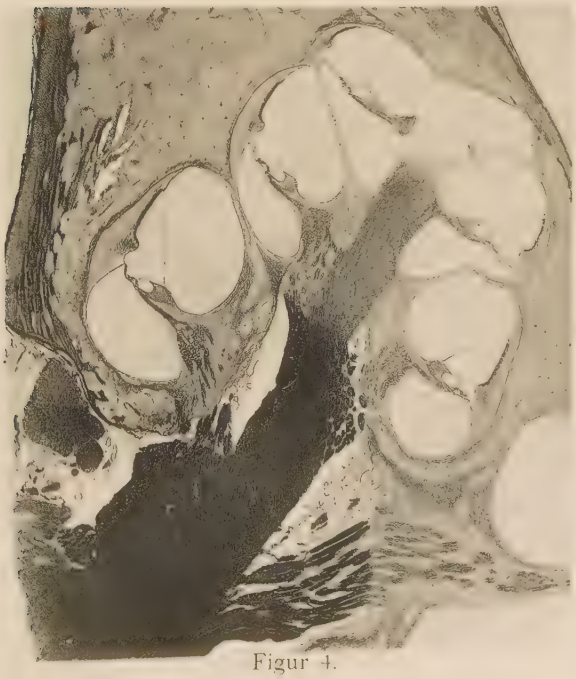

Figur 4.

Schnitt durch die Spindel der Schnecke.

Die häutigen Gebilde artifiziell geschädigt: Schlängelung der Reissner'schen Membran. Knickung der Membrana basilaris. Verbiegung der Scheidewand.

Verlag von S. Karger in Berlin.

Figur 5. (Katze 14/a. Schnitt 140)

Kollaps des Sacculus. Verklebung der lateralen Wand mit der Macula.

U. Utriculus. *S. u. S.* Sinus utricularis Sacculi. *O.* Veränderter Otolithenbelag. *E.* Verändertes Sinnesepithel bedeckt mit homogen aussehenden Massen. *B.* Bindegewebspolster der Macula durchzogen von spärlichen Nervenfasern. *S.* Laterale Sacculuswand.

Figur 6. (Katze 14 a. Schnitt 165)

Vollständiger Kollaps des Ductus cochlearis.

Verklebung der Membrana Corti mit dem Sinnesepithel. Atrophie des Ganglion spirale.

S. v. Scala vestibuli. *S. t.* Scala tympani. *G. sp.* Ganglion spirale. *P.* Papilla acustica. *C.* Membrana Corti. *St.* Stria vascularis. *L.* Ligamentum spirale.

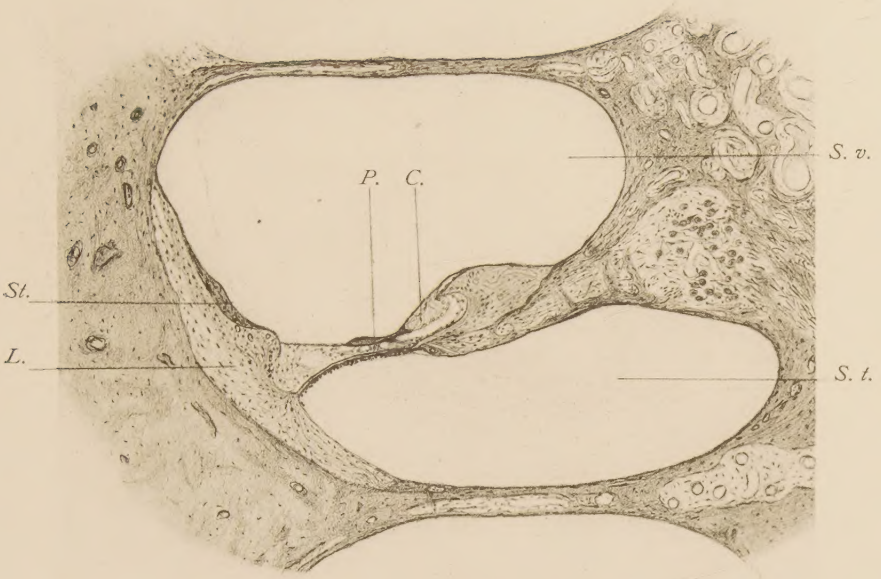

Figur 7 (Katze 14/a. Schnitt 140)

Kollaps des Ductus cochlearis.

Die Corti'sche Membran ist in eine kernhaltige Hülle eingeschlossen und mit der Membrana basilaris verklebt.

S. v. Scala vestibuli. *S. t.* Scala tympani. *C.* Membrana Corti. *P.* Papilla acustica. *St.* Stria vascularis. *L.* Ligamentum spirale.

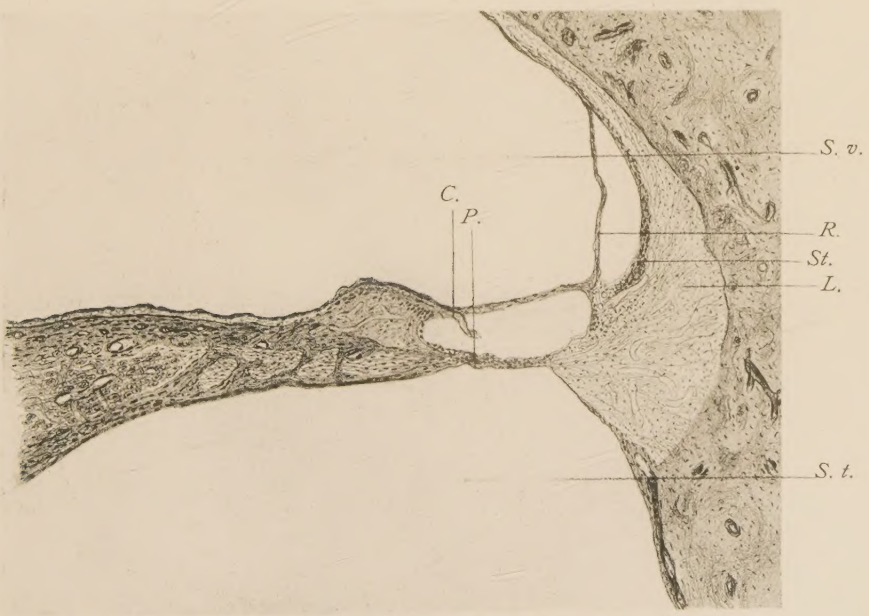

Figur 8. (Katze weiss. Schnitt 110).

Verklebung der Reissner'schen Membran mit der Membrana Corti und der Stria vascularis, Aplasie des Sinnesepithels.

S. v. Scala vestibuli. *S. t.* Scala tympani. *R.* Membrana Reissneri. *St.* Stria vascularis. *L.* Ligamentum spirale. *P.* Papilla acustica. *C.* Membrana Corti.

Verlag von S. Karger in Berlin.